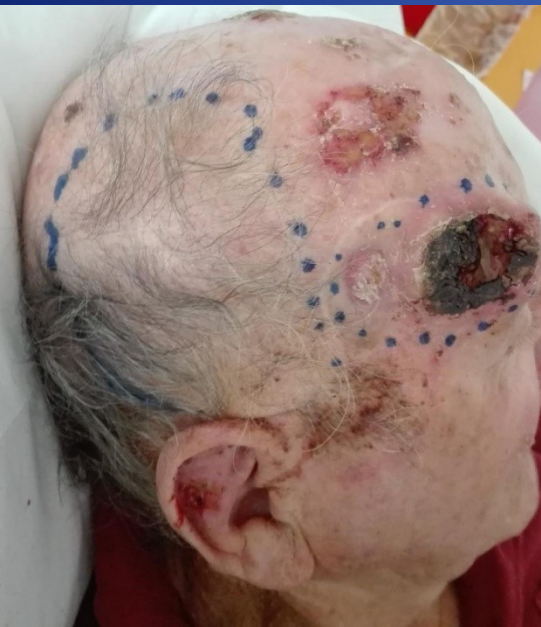

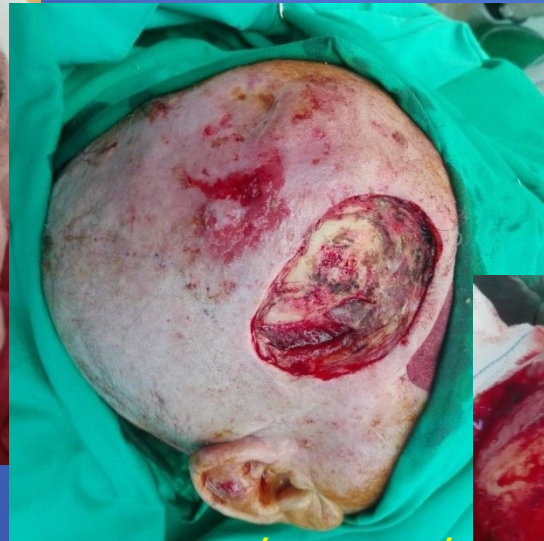ΑΠΟΚΑΤΑΣΤΑΣΗ ΣΥΝΘΕΤΟΥ ΕΛΛΕΙΜΜΑΤΟΣ ΥΠΕΡΚΟΓΧΙΑΣ ΧΩΡΑΣ ΜΕ ΣΥΝΔΥΑΣΜΟ ΚΡΗΜΝΟΥ ΚΡΟΤΑΦΙΤΗ ΜΥΟΣ ΚΑΙ ΔΕΡΜΟΠΕΡΙΤΟΝΙΑΚΟΥ ΚΡΗΜΝΟΥ ΤΗΣ ΕΠΙΠΟΛΗΣ ΚΡΟΤΑΦΙΚΗΣ ΑΡΤΗΡΙΑΣ

Χ. Γάκης¹, Α. Κεπενεκίδης¹, Π. Παναγιώτου¹

Τμήμα Πλαστικής Χειρουργικής και Μονάδα Εγκαυμάτων Γ.Ν.Α. ΚΑΤ

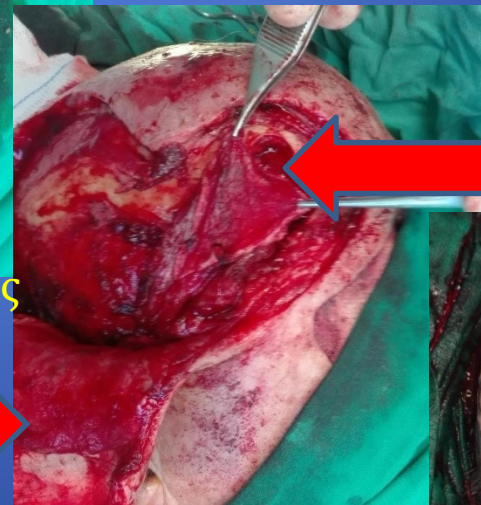


Ασθενής 85 ετών με ευμεγέθη όγκο της δεξιάς υπερκόγχιας χώρας με οστική διήθηση

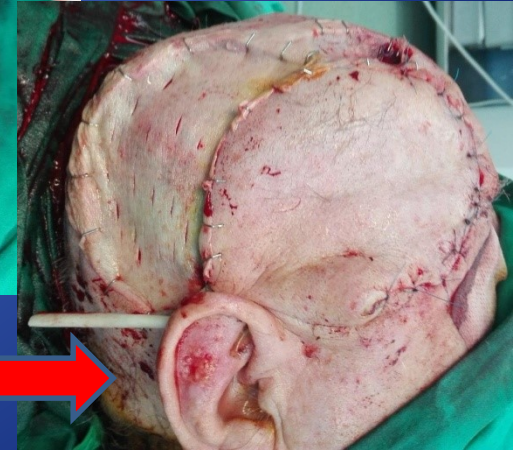


Οστικό έλλειμμα 4x5 εκ. και δερματικό έλλειμμα 11x7 εκ μετά την εκτομή του όγκου

Δερμοπεριτονιακός κρημνός της επιπόλης κροταφικής αρτηρίας



Κάλυψη οστικού ελλείμματος με κρημό κροταφίτη μύος



ΤΕΛΙΚΟ ΑΠΟΤΕΛΕΣΜΑ

Br J Oral Maxillofac Surg. 1992 Dec;30(6):390-2.

The origin of the temporalis muscle flap. Speculand B(1).